

Hospit-AD

Consejos sobre
Dermatitis Atópica
para Atención Primaria

DIAGNÓSTICO CLÍNICO DE LA DERMATITIS ATÓPICA





Dr. Ricardo Suárez Fernández

Jefe de Servicio Dermatología

Hospital General Universitario
Gregorio Marañón, Madrid

DA: diagnóstico clínico¹

Criterios para considerarse en el diagnóstico de pacientes con DA

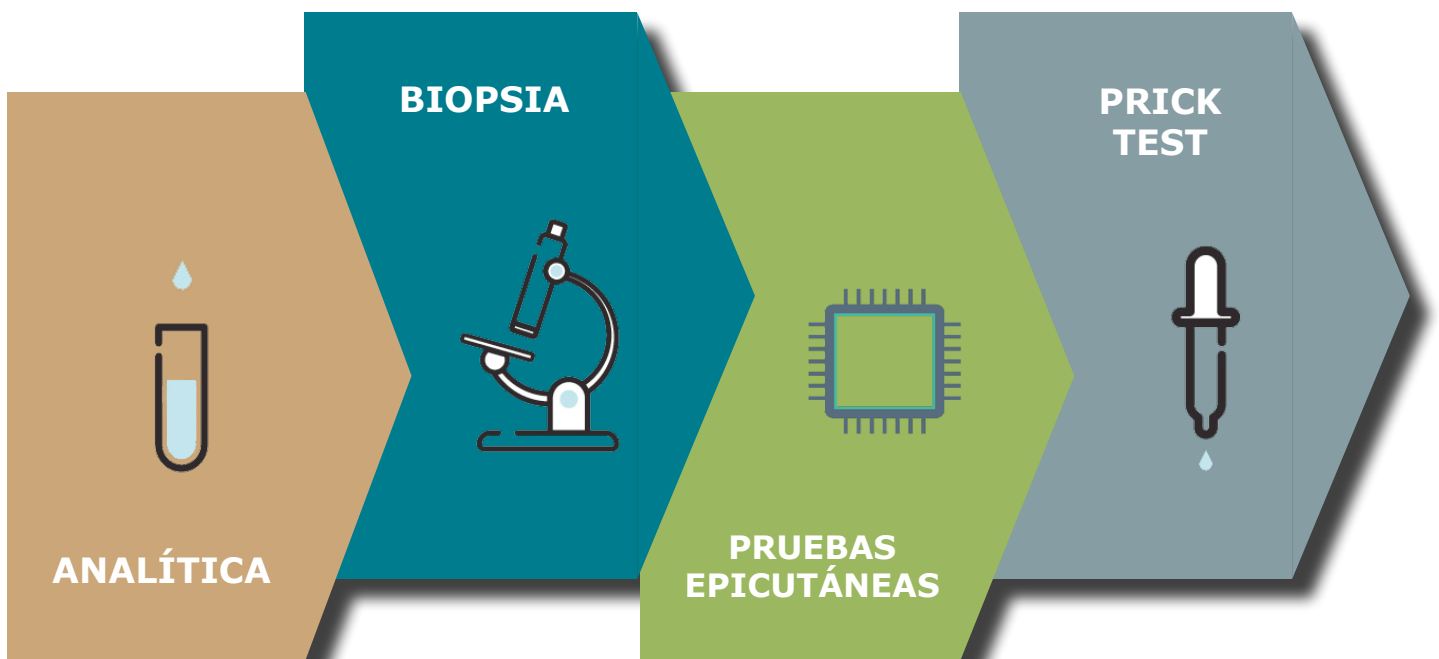
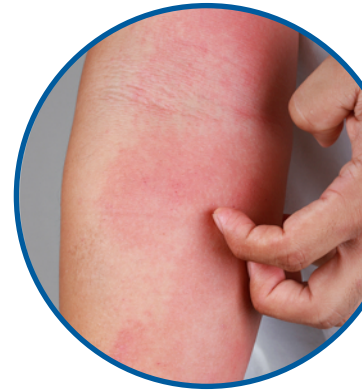 Características esenciales	 Características importantes	 Características asociadas	 Condiciones excluyentes
<ul style="list-style-type: none"> •Prurito •Eccema (agudo, subagudo, crónico) -Morfología típica y patrones específicos para cada edad* -Historia crónica o recurrente 	<p>Aparecen en la mayoría de los pacientes y añaden apoyo al diagnóstico:</p> <ul style="list-style-type: none"> •Edad temprana de inicio •Atopia: <ul style="list-style-type: none"> -Historia familiar o personal -IgE elevada •Xerosis 	<p>Estas asociaciones clínicas ayudan a sugerir el diagnóstico de DA, pero son demasiado inespecíficas para usarlas con el fin de definir o detectar DA en estudios de investigación:</p> <ul style="list-style-type: none"> •Respuestas vasculares atípicas (p. ej., palidez facial, dermatografismo blanco, respuesta retardada de blanqueamiento) •Queratosis pilar/pitiriasis alba/hiperlinealidad palmar/ictiosis •Cambios oculares/perioculares •Otros hallazgos regionales (cambios periorales/cambios periauriculares) •Acentuación perifollicular/liquenificación/lesiones de prurigo 	<p>Debe destacarse que el diagnóstico de DA implica excluir otras patologías, como:</p> <ul style="list-style-type: none"> •Escabiosis •Dermatitis seborreica •Dermatitis de contacto (irritativa o alérgica**) •Ictiosis

*Los patrones incluyen: 1. Cara, cuello y superficies extensoras en lactantes y niños. 2. Lesiones flexurales actuales o previas a cualquier edad. 3. Respeto de las regiones de ingles y axilas.

**La dermatitis de contacto alérgica puede ser un diagnóstico alternativo o un exacerbador de la DA en algunos pacientes.

DA: diagnóstico²

HC y exploración



- Hemograma
- LDH
- IgE total
- IgA antitransglutaminasa

- Diagnóstico diferencial

- HDA de inicio tardío
- DA crónica/eczema de manos refractario a tratamiento
- Distribución atípica
- Patrón que sugiere dermatitis alérgica de contacto

- Controversia

DA: diagnóstico diferencial^{3,4}

Morfología/lesiones elementales		Localización/ distribución	Claves adicionales
Dermatitis atópica	<p>Eccema en sus múltiples formas. Lesiones agudas (eritema, edema, vesiculación), subagudas (exudado, costras) y crónicas (eritema, descamación, hiperqueratosis y liquenificación)</p> <p>En general mal definidas, resulta difícil distinguir dónde empieza la piel no afectada</p> <p>Se suele acompañar de lesiones de rascado</p>	<p>Predominio flexural, bilateral y simétrico</p> <p>Patrón en portrarretratos: cara, cuello, tórax superior (adultos)</p> <p>Formas localizadas: párpados, labios, pezones, manos...</p> <p>Puede haber lesiones de prurigo nodular (a veces predominan)</p>	<p>Otras comorbilidades atópicas: asma, alergia a alimentos, rinoconjuntivitis, esofagitis eosinofílica</p> <p>Otros familiares con enfermedades atópicas</p> <p>IgE total elevada</p>
Eccema seborreico	<p>Placas eritematosas-descamativas con escamas plateadas, bien delimitadas</p>	<p>Áreas seborreicas: línea de implantación del pelo, glabella, cejas, pliegue nasogeniano, conducto auditivo externo, retroauricular</p>	
Psoriasis	<p>Placas eritematosas-descamativas con escamas plateadas, bien delimitadas</p>	<p>Difuso con predominio en áreas de extensión, cuero cabelludo, nuca...</p> <p>Afectación ungueal característica</p> <p>La psoriasis invertida afecta a pliegues</p>	<p>Afectación ungueal</p> <p>Puede acompañarse de artritis</p> <p>Historia familiar de psoriasis</p>
Dermatitis de contacto irritativa/alérgica	<p>Eccema en sus múltiples formas</p>	<p>Lesiones limitadas al área de exposición</p>	<p>Distribución artefacta, habitualmente asimétrica</p>

DA: diagnóstico diferencial^{3,4}

Morfología/lesiones elementales		Localización/ distribución	Claves adicionales
Sarna	<p>Pápulas excoriadas</p> <p>Surcos acarinos</p> <p>Eccematización secundaria</p>	<p>Difuso con afectación predominante del espacio interdigital, muñecas, codos, nalgas</p> <p>Afectación característica de pezones y genitales</p> <p>Siempre respeta la cara</p>	<p>Prurito nocturno</p> <p>Varios familiares y/o conocidos afectados</p>
Erupción cutánea por fármacos	<p>Exantema maculopapular, en ocasiones urticariforme</p> <p>En los casos crónicos se añaden liquenificación y lesiones de rascado</p>	<p>Generalizado, simétrico, con predominio flexural</p>	<p>Instauración brusca</p> <p>Preguntar sobre fármacos introducidos en las 2-6 semanas previas al inicio del cuadro</p>

Elaborado por el grupo de trabajo:

Dermatólogos:

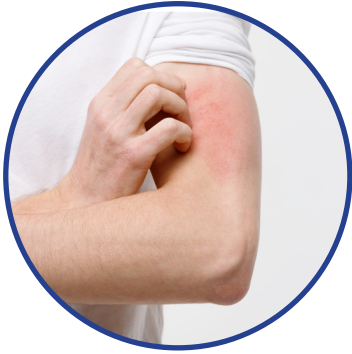Ignasi Figueras Nart
 José Carlos Armario Hita
 Laia Curto Barredo
 Ángeles Flórez Menéndez
 Juan Francisco Silvestre
 Esther Serra-Baldrich
 Ricardo Suárez Fernández


Atención Primaria:

Marta González Medina
 Yolanda Hidalgo Calleja
 Núria Gómez Bellvert
 Fernando Ramírez Gómez
 Coro Sánchez Hernández
 Rosa Senán Sanz
 Sonia Martínez Carmona

DA: diagnóstico diferencial^{5,6}

Adultos-Niños



	 NIÑOS	 ADULTOS
Infecciones	Escabiosis Micosis cutáneas Impétigo	Escabiosis Micosis cutáneas Impétigo
Enfermedades cutáneas inflamatorias	Otros eccemas Psoriasis Pitiriasis rosada Dermatitis seborreica Urticaria	Otros eccemas Psoriasis PRP Pitiriasis rosada Dermatitis seborreica
Neoplasias	Linfomas T cutáneos Histiocitosis de células de Langerhans	Linfomas T cutáneos
Trastornos inmunológicos	Inmunodeficiencias Síndromes hipereosinofílicos	EICH Dermatitis herpetiforme Enfermedades ampollosas
Alteraciones genéticas y metabólicas	Síndrome de Netherton Fenilcetonuria Acrodermatitis enteropática	Acrodermatitis enteropática Queratosis pilar familiar
Otras	Toxicodermias Fotodermatitis	Toxicodermias Fotodermatitis

PRP: pitiriasis rubra pilaris; EICH: enfermedad de injerto contra huésped.

DA: evaluación mediante las escalas de gravedad^{7,8}

	Cambio mínimo	Signos clínicos	Prurito	Sueño	Ansiedad Depresión	DdV
IGA	n/a	✓	●	●	●	●
EASI	6.6	✓	●	●	●	●
SCORAD	8.7	✓	✓	✓	●	●
NRS	2-3	●	✓	●	●	●
POEM	3.4	✓	✓	✓	●	●
DLQI	4	●	●	●	●	✓
HADS	n/a	●	●	●	✓	●
QoLAD	2-3	●	●	●	●	✓

IGA: investigator global assessment; EASI: eczema area and severity index; SCORAD: severity scoring atopic dermatitis; NRS: Numerical Rating Scale; POEM: patient oriented eczema measure; DLQI: dermatology life quality index; HADS: hospital and anxiety depression scale; QoLAD: quality of life index for atopic dermatitis; CdV: calidad de vida.

Bibliografía

- 1.-** Eichenfield LF, Tom WL, Chamlin SL, Feldman SR, Hanifin JM, Simpson EL et al. Guidelines of care for the management of atopic dermatitis: section 1. Diagnosis and assessment of atopic dermatitis. *J Am Acad Dermatol*. 2014;70(2):338-351.
- 2.-** Silvestre JF, Romero D, Encabo B. Atopic dermatitis in adults: a diagnostic challenge. *J Investig Allergol Clin Immunol*. 2017;27(2):78-88.
- 3.-** Barrett M, Luu M. Differential diagnosis of atopic dermatitis. *Immunol Allergy Clin North Am*. 2017;37(1):11-34.
- 4.-** Siegfried EC, Hebert AA. Diagnosis of atopic dermatitis: mimics, overlaps, and complications. *J Clin Med*. 2015. 6;4(5):884-917.
- 5.-** Raimondo A, Lembo S. Atopic dermatitis: epidemiology and clinical phenotypes. *Dermatol Pract Concept*. 2021.1;11(4): e2021146.
- 6.-** El Hachem M, Di Mauro G, Rotunno R, Giancristoforo S, De Ranieri D, Carlevaris CM et al. Pruritus in pediatric patients with atopic dermatitis: a multidisciplinary approach-summary document from an Italian expert group. *Ital J Pediatr*. 2020;46(1):11.
- 7.-** Yang YB, Lynde C, Flamenco P. Common Atopic Dermatitis Rating Scales: A Practical Approach and Brief Review. *J Cutan Med Surg*. 2020;24(4):399-404.
- 8.-** Charman C, Williams H. Outcome measures of disease severity in atopic eczema. *Arch Dermatol*. 2000; 136(6); 763-769.